

دراسة تأثير مادة الكركمين على بعض المعايير الكيموحيوية و نسيج الحبل الشوكي في ذكور الارانب المعرضة لغلوتامات الصوديوم الاحادية

هبة علوان عبد السلام* أ.د. وفاق جبوري البازي** أ.د. مي فاضل الحبيب***
جامعة كربلاء/كلية التربية للعلوم الصرفة*

جامعة كربلاء/كلية الطب البيطري** جامعة النهدين/كلية الطب***

hebaalsalame82@gmail.com* mayalhabib@yahoo.com***

المستخلص

هدفت الدراسة معرفة الدور الوقائي لمادة الكركمين Curcumin ضد التلف الحاصل في الجهاز العصبي والمستحث بمادة غلوتامات الصوديوم الاحادية (MSG) في ذكور الارانب . ، فقد تم استخدام (60) من ذكور الأرناب البالغة والتي قسمت عشوائيا الى اربعة مجاميع متساوية (15 حيوان / مجموعة) ، جرعت المجموعة الاولى (G1) 1مل/كغم من زيت الذرة وعدت كمجموعة سيطرة ، وجرعت المجموعة الثانية (G2) 3 ملغم /كغم من MSG لمدة ثلاثة اشهر لمرة واحدة يوميا ، اما المجموعة الثالثة (G3) فقد جرعت 60 ملغم /كغم من مادة الكركمين لمدة ثلاثة اشهر لمرة واحدة يوميا ، في حين جرعت حيوانات المجموعة الرابعة (G4) 3 ملغم /كغم من MSG مع التجريع الفموي 60 ملغم /كغم من مادة الكركمين لمدة ثلاثة اشهر لمرة واحدة يوميا . جمعت عينات الدم بعد تجويع الحيوانات Fasting blood sample في فترة ما قبل المعاملة ، بعد منتصف التجربة و حتى نهاية التجربة لدراسة المعايير التالية: قياس تركيز البروتين الكلي (TP) وتركيز الكلوكوز (GLU) في السائل المخي الشوكي . اظهرت نتائج هذه التجربة ان التجريع الفموي ب MSG أدى الى حدوث انخفاض معنوي ($P<0.01$) في معدل تركيز TP وارتفاع معنوي ($P<0.01$) في معدل تركيز GLU مقارنة مع مجموعة السيطرة . فيما اظهرت المجموعة المعاملة بمادة الكركمين حدوث ارتفاع معنوي ($P<0.01$) في معدل تركيز TP وعدم وجود فروق معنوية في معدل تركيز GLU مقارنة مع مجموعة السيطرة . كما بينت التجربة ان التجريع الفموي ب MSG مع التجريع الفموي بمادة الكركمين ادى الى حدوث انخفاض معنوي ($P<0.01$) في تركيز TP وارتفاع معنوي ($P<0.01$) في معدل تركيز GLU بعد نهاية الشهر الثالث مقارنة مع مجموعة السيطرة .

اظهرت نتائج الفحص النسجي للارانب ان التجريع الفموي ب MSG ولمدة ثلاثة اشهر ادى الى حدوث تغيرات تنكسيه واضحة في نسيج الحبل الشوكي بعد المعاملة بصبغة H&E ، في حين ان معاملة النسيج العصبي بصبغة السلفر Silver stain ادى الى ظهور واضح للويحات البيتا امليويد (A β) Beta Amyloid منتشرة في نسيج الحبل الشوكي مقارنة مع مجموعة السيطرة ، كما يلاحظ التركيب الطبيعي لنسيج الحبل الشوكي بصبغتي H&E و Silver stain بعد المعاملة بالجرعة المؤثرة للكركمين ، اما بالنسبة للمجموعة التي جرعت فمويا ب MSG مع التجريع الفموي بالجرعة المؤثرة للكركمين فقد لوحظ المظهر الطبيعي لنسيج

الحبل الشوكي مع ظهور قليل لبعض الفجوات عند التصبيغ بصبغة H&E وانعدام ترسب البيتا امليويد A β في نسيج الحبل الشوكي بعد التصبيغ بصبغة السلفر مقارنة مع مجموعة السيطرة.

يستنتج من الدراسة الحالية ان MSG تسبب تغيرات مرضية واضحة للنسيج العصبي وتؤكد الدور الوقائي لمادة الكركمين ضد التلف الحاصل في النسيج العصبي وبعض ايونات مصل ذكور الارانب الكلمات الافتتاحية: كركمين ،حبل شوكي ،غلوتامات الصوديوم الاحادية
مستل من اطروحة دكتوراه للباحث الاول

The Study Effect Of Curcumin On Some Of Chemophysiological Parameters And Spinal Cord Tissue In Male Rabbits Subjected To Monosodium Glutamate

*Heba A. Abd-Alsalam Alsalam. ** Prof. Dr. Wefak G. Mohammad Al-Bazii ***Prof. Dr. May F. Magid Al-Habeb

*Kerbala University /college of Education for pure science**

Kerbala University/ college of Veterinary

***Alnahran University/ college of medicine

Abstract

This study aimed to know the preventive role of a substance Curcumin . against damage happening in the nervous system and induced textured monosodium glutamate (MSG) in male rabbits. , sixty of adult male rabbits were randomly divided into four equal groups (15 animals / group), the first group (G1) intubated with 1 ml / kg ml / kg of corn oil and served as a control group (G1) . The second group were intubated orally and daily with 3mg /kg of MSG for three months , while the third group (G3) has intubated orally and daily with 60 mg / kg curcumin for three months, the fourth group intubated orally and daily with 3mg /kg of MSG and 60 mg / kg of curcumin for three months .Fasting blood samples were collected from fasted rabbits at pretreated period , Mid-experiment and at the end of experiment to study the following parameters : concentration of Total protein (TP) and Glucose (GLU) in cerebeospinal fluid . The results revealed that oral dosing with MSG caused a significant decrease (P <0.01)in concentration of TP and significant increase (P <0.01) in concentration of GLU compared with the control group. The group that treated with 60mg / kg curcumin revealed a significant increase (P <0.01) in concentration of TP while no significant difference was observed in the concentration of GLU compared with the control group. Experience also shows that oral dosing with MSG and curcumin caused significant decrease (P <0.01) in the concentration TP , and significant increase in the concentration of GLU after end of three months compared with the control group .

Histological results from rabbits treated with MSG for three months have showed degenerative changes in spinal cord after staining with H&E , the treatment of nervous tissue with Silver stain showed deposit of beta Amleod A β plaques in spinal cord

compared with the control group while the results showed the natural structure of spinal cord by H&E and Silver stain after treatment with curcumin, but for the group that treated with MSG and curcumin has been observed the natural appearance of the nervous tissue with little appearance of some of the gaps by H & E with lack of deposition of A β in the spinal cord by Silver stain compared with the control group.

In conclusion , results of this study that monosodium glutamate (MSG) causes clearly pathological changes in nervous tissue and confirm the protective role of Curcumin against the pernicious influence of the nervous tissue and Some of the ions in the serum of male rabbit

Key words :curcumin ,spinal cord , monosodium glutamate

المقدمة

تعد مادة غلوتامات الصوديوم الاحادية (MSG) monosodium glutamate واحدة من اكثر المضافات الغذائية استخداما في العالم كمحسّنات للطعم [17]، ويتم إخفاء اسم هذه المادة السامة في الأغذية تحت مسميات مختلفة منها الجلوتامات ، Ajinomoto وغيرها ، في حين تصنف ادارة الاغذية والادوية الامريكية ملح غلوتامات الصوديوم الاحادية على انه طعام امن معترف به Generally Recognized As Safe (GRAS) ، كما يصنّفه الاتحاد الاوربي على انه من المضافات الغذائية المسموح به في بعض الاطعمة لكنه يخضع لقيود الكمية [11] . تمتلك مادة MSG العديد من التأثيرات على الجهاز العصبي المركزي ، فقد افادت العديد من الدراسات ان استخدام هذه المادة يؤدي الى العديد من التأثيرات الضارة على الدماغ ، اذ تسبب الجرعة العالية منها الاختلالات في وظائف الدماغ ، الرعاش ، فقدان الاتزان والحركات غير المتناسقة ، و تسبب اضطرابات في افراز العديد من الغدد الصماء العصبية [4]Neuroendocrine disorders، كما ان اعطاء جرعات عالية من MSG تؤدي الى حدوث تلف للخلايا الدماغية في منطقة القشرة الدماغية نتيجة لتأثيراتها على زيادة الاثارة العصبية [25] ، اذ تتألف القشرة الدماغية من ستة طبقات مرتبة من الخارج الى الی الداخل وهي الطبقة الجزيئية ، الطبقة الحبيبية الخارجية ، الطبقة الهرمية الخارجية ، الطبقة الحبيبية الداخلية ، الطبقة الهرمية الداخلية و طبقة الخلايا متعددة الاشكال [20] .

الكرميين curcumin هي المادة الفعالة لنبات الكركم *Curcuma longa* وهو نبات عشبي معمر يعود الى عائلة الزنجبيل ginger family يزرع على نطاق واسع في جنوب وجنوب شرق اسيا والصين [24] ، استخدم الكرميين على مدى قرون عديدة كتوابل وعلى شكل صبغه غذائية ويستخدم في الهند كطب شعبي لعلاج مختلف الامراض اضافة الى استخدامه في الصناعات النسيجية و الدوائية [42] ، ويستخدم للاستهلاك الغذائي بمعدل 100ملغم/يوم [3] ، ووجدت دراسات عديدة ان استخدام الكرميين لا يظهر اي اعراض جانبية و انه يستخدم بجرعة 180-200 ملغم/كغم كمادة مضادة للالتهابات ، مضادة للسرطان ، كما يستخدم لعلاج الاضطرابات الصفراوية ، فقدان الشهية ، السعال ، داء السكري ، الجروح ، اضطرابات الكبد ، الروماتزم والتهاب الجيوب الأنفية [22] نظرا للدور الوقائي للعديد من مضادات الأكسدة في علاج الكثير من حالات الإجهاد

التأكسدي ، ونظرا لقلّة الدراسات التجريبية عن الأضرار الصحية التي تسببها مادة MSG ، ونتيجة لزيادة استخدام المنتجات الغذائية المعلبة والمحفوظة ، ولقلة الدراسات التي تناولت تأثير MSG على الجهاز العصبي في الجسم لذا جاءت اهداف الدراسة الحالية الى:

1- دراسة تأثير مادة MSG على بعض المعايير الكيموحيوية (البروتين الكلي TP و الكلوكوز GLU) و دراسة تأثيرها على نسيج والحبل الشوكي.

2- دراسة الدور الوقائي لمادة الكركمين على بعض المعايير الكيموحيوية (البروتين الكلي TP و الكلوكوز GLU) ودورها في تقليلا اضرار مادة MSG على نسيج الحبل الشوكي .

المواد وطرائق العمل

قسمت عشوائيا 60 من ذكور الارنب الى اربعة مجاميع بواقع 15 أرانب لكل مجموعة: تم تجريع المجموعة الاولى(G1) 1مل/ كغم زيت الذرة لمدة ثلاثة اشهر يوميا واعتبرت كمجموعة سيطرة، تم تجريع المجموعة الثانية (G2) فمويا 3ملغم / كغم من MSG لمدة ثلاثة اشهر يوميا ، وجرعت المجموعة الثالثة (G3) فمويا 60ملغم /كغم من مادة الكركمين ولمدة لمدة ثلاثة اشهر يوميا ،فيما تم تجريع المجموعة الرابعة (G4) فمويا 3ملغم / كغم من MSG + تجريع فموي 60ملغم /كغم من مادة الكركمين ولمدة لمدة ثلاثة اشهر يوميا. تم سحب عينات السائل المخي الشوكي وذلك بعد شهر ونصف وبعد نهاية ثلاثة اشهر باستخدام محاقن طبية سعة 3 مل ، وتم وضع العينة في انابيب غير حاوية على مادة مانعة للتخثر ثم نبذ السائل في جهاز الطرد المركزي بسرعة 3000 دورة/دقيقة لمدة 5دقائق وبعدها تم فصل الرائق عن الراسب و استعمل الرائق لتقدير تركيز البروتين الكلي و الكلوكوز

استخدمت عدة التحاليل (Kits) الخاصة لتقدير تركيز البروتين الكلي (TP) و الكلوكوز(GLU) في عينة السائل المخي الشوكي المعتمدة من قبل شركة Randox Laboratories Ltd (United Kingdom) والمتكونة من محلول الكاشف اللوني Color Reagent والمحلول القياسي Standard Solution ، و يستدل على تركيز TP في العينة من اللون المتكون الذي يمكن قياسه لونياً على طول موجي 600 نانومتر وعلى تركيز GLU في العينة على طول موجي 450 نانومتر باستخدام جهاز المطياف الضوئي Spectrophotometer . وتم اجراء التحضيرات النسيجية اعتماداً على الطريقة الموصوفة في [32] للتصبيغ بصغة الهيماتوكسلين والايوسين (H&E) فيما استخدمت طريقة [27] في عملية التصبيغ بصيغة السلفر .

التحليل الأحصائي

تم تحليل النتائج عن طريق الاستعانة بالبرنامج الجاهز SPSS واختبرت معنوية معامل الارتباط عن طريق تحليل التباين لتجربة عاملية 15X3X4 وفق التصميم العشوائي الكامل Compleat randomized design (CRD) كما تم إستخدام إختبار أقل فرق معنوي Least Significant difference(L.S.D) للإظهار معنوية النتائج . [43]

النتائج والمناقشة

اظهرت نتائج الدراسة الحالية وجود انخفاض معنوي ($P < 0.01$) في معدل تركيز TP ، وارتفاع معنوي ($P < 0.01$) في معدل تركيز GLU بعد التجريع الفموي ب MSG وهذه النتائج تتفق مع [5][29][30]. ان الانخفاض في معدل تركيز البروتين الكلي قد تكون بسبب الكميات المتزايدة من الغلوتامات الناتجة من MSG والتي تعمل على توليد انواع الاوكسجين التفاعلية (ROS) التي تؤثر على الانظمة الحيوية في الجسم بالإضافة الى قدرتها على التفاعل مع DNA ، البروتينات و الدهون وتؤدي بالنهاية الى التحطم الخلوي [40] ، كما وجد ان زيادة الغلوتامات تسبب زيادة في تركيز ايون الامونيا الذي يساهم ايضا في حدوث الجرح الخلوي للخلايا الدماغية [8][41] ، كما ارتبطت زيادة الامونيا مع زيادة حدوث الفشل الكبدي واحتمالية تطور hepatic encephalopathy (HE) [41] ، اذ يعد الكبد الموقع الرئيسي لتصنيع البروتينات بالجسم ، وان اي خلل في بناء البروتينات يحدث نتيجة ضعف في الوظائف الكبدية ، فقد وجد ان الانخفاض في تركيز البروتين في الحيوانات المعاملة ب MSG يشير الى نقصان الوظائف التصنيعية في الكبد ، او زيادة معدل تحطم البروتين [29] ، فضلا عن ذلك فقد اجريت العديد من الدراسات حول علاقة نواقل الغلوتامات بالفشل الكبدي فقد ارتبط نقصان التعبير الجيني لناقل الغلوتامات EAATs مع نقصان كلاً من مستويات البروتين و mRNA ومع الفشل الكبدي الحاد (ALF) acute liver failure [44]. ان الارتفاع المعنوي ($P < 0.01$) في معدل تركيز الكلوكوز ربما يكون بسبب حدوث خلل في المسارات الايضية للكلوكوز ، والتي تتضمن انخفاض في معدل استهلاك الكلوكوز وايض الطاقة [6] ، ان هذا الخلل في مسارات تحلل الكلوكوز ربما يعود الى تراكم العديد من الانزيمات المحللة للسكر منها α - and γ -enolase و glyceraldehyde 3-phosphate dehydrogenase [37] ، كما ارتبط النقصان في ايض الكلوكوز بنقصان NADH ubiquinone oxidoreductase (المعقد الاول لسلسلة نقل الالكترونات) والمسؤول عن تدفق الالكترونات من NADH الى ubiquinone في الخطوات الاولى للفسفرة التاكدية لانتاج ال ATP وبالتالي انخفاض انتاج ال ATP ونقصان فعالية سلسلة نقل الالكترونات ، وهذا بدوره يؤدي الى انتقال الالكترونات من الجزيئات الحاملة لها لتوليد انواع الاوكسجين التفاعلية (ROS) [7][21].

اشارت النتائج الى حدوث ارتفاع معنوي ($P < 0.01$) في معدل تركيز البروتين الكلي بعد التجريع الفموي بالكرمين وهذه النتائج تتفق مع [14][1][19]. ان هذا الارتفاع في معدل تركيز البروتين ربما يعود الى قدرة الكركمين على تحفيز بناء البروتين والذي يرتبط بقدرته على زيادة محتوى DNA و RNA في الخلايا ، من خلال قدرة الكركمين الكبيرة في اكتساح الجذور الحرة والتي تمنع ROS و RNS ان تسبب اي ضرر لل DNA ، البروتينات و الدهون مما يؤدي بالنهاية الى الحفاظ على التركيب الخلوي [10] ، كما يعمل الكركمين على زيادة فعالية Nrf2 الذي يلعب دوراً كبيراً في زيادة التعبير الجيني للانزيمات المضادة للأكسدة منها Heme oxygenase-1 (HO-1) الذي له دوراً كبيراً في حماية الخلايا الكبدية ، وان زيادة HO-1 يلعب دور كبير في حماية الخلايا من الاجهاد التاكسدي خلال عمل antioxidant response element

(ARE) [12] ، بالإضافة الى ذلك يعمل الكركمين على تقليل تركيز ايون الامونيا من خلال تنشيط مسارات ازالة السمية الكبدية و دورة اليوريا [16] detoxification and urea cycle وبذلك تحمي الخلايا من التأثير السام لأيونات الامونيا والحفاظ على الايض الطبيعي للبروتينات والدهون [19] ، بينت نتائج الدراسة الحالية عدم وجود فروق معنوية ($P < 0.01$) في معدل تركيز الكلوكوز بعد التجريع الفموي بالكركمين وهذه النتائج تتفق مع [9] الذي بين ان الكركمين له دور كبير في الحفاظ على توازن الكلوكوز في الجسم ، بالإضافة الى ذلك وجد ان معاملة الحيوانات التي تعاني من ارتفاع في مستوى الكلوكوز ، او المصابة بداء السكري بالكركمين ادى الى انخفاض في معدل تركيز الكلوكوز وهذه النتائج تتفق مع [31][15] والتي اكدت ان الكركمين يمتلك قدرة عالية على تقليل ومنع اي زيادة في مستوى الكلوكوز بالدم hyperglycemia وذلك من خلال قدرته على تثبيط بعض الانزيمات التي ارتبطت مع ارتفاع مستوى الكلوكوز بضمنها a-glucosidase و aldose reductase [33] ، كما بينت العديد من الدراسات دور الكركمين في تنشيط AMP-activated protein kinase (AMPK) الذي يعد من منظمات الطاقة الرئيسية في الجسم والذي له دور كبير في تنظيم توازن الكلوكوز بالجسم من خلال دوره في تحفيز استخدام الكلوكوز و تثبيط تخليق الكلوكوز الكبدي hepatic gluconeogenesis [38] .

جدول (1) تأثير غلوتامات الصوديوم الاحادية على معدل تركيز البروتين الكلي (TP) Mmol/L في السائل

المخي الشوكي ذكور الارانب

المدة	المجاميع	(G1) السيطرة	(G2) 3ملغم/كغم غلوتامات الصوديوم الاحادية	(G3) 60 ملغم/كغم مادة الكركمين	(G4) 3ملغم/كغم غلوتامات الصوديوم الاحادية + 60 ملغم/كغم مادة الكركمين	LSD
قبل المعاملة		0.043 ± 2.48 A a	0.054 ± 2.60 A a	0.035 ± 2.53 A a	0.056 ± 2.56 A a	0.13
بعد شهر ونصف		0.049 ± 2.55 A a	0.049 ± 1.83 B b	0.048 ± 2.69 B c	0.038 ± 2.46 A a	0.13
بعد ثلاثة اشهر		0.042 ± 2.47 A a	0.044 ± 1.02 C b	0.031 ± 2.81 C c	0.025 ± 2.26 B d	0.10
LSD		0.12	0.14	0.11	0.12	

المعدل ± الخطأ القياسي ، n=15/ مجموعة . الحروف الصغيرة تدل على وجود فروق معنوية افقيا تحت مستوى

احتمال $P < 0.01$ ، الحروف الكبيرة تدل على وجود فروق معنوية عموديا تحت مستوى احتمال $P < 0.01$

جدول (2) تأثير غلوتامات الصوديوم الاحادية على معدل تركيز الكلوكوز (GLU) في السائل المخي الشوكي في مصل ذكور الارانب المعرضة لغلوتامات الصوديوم الاحادية

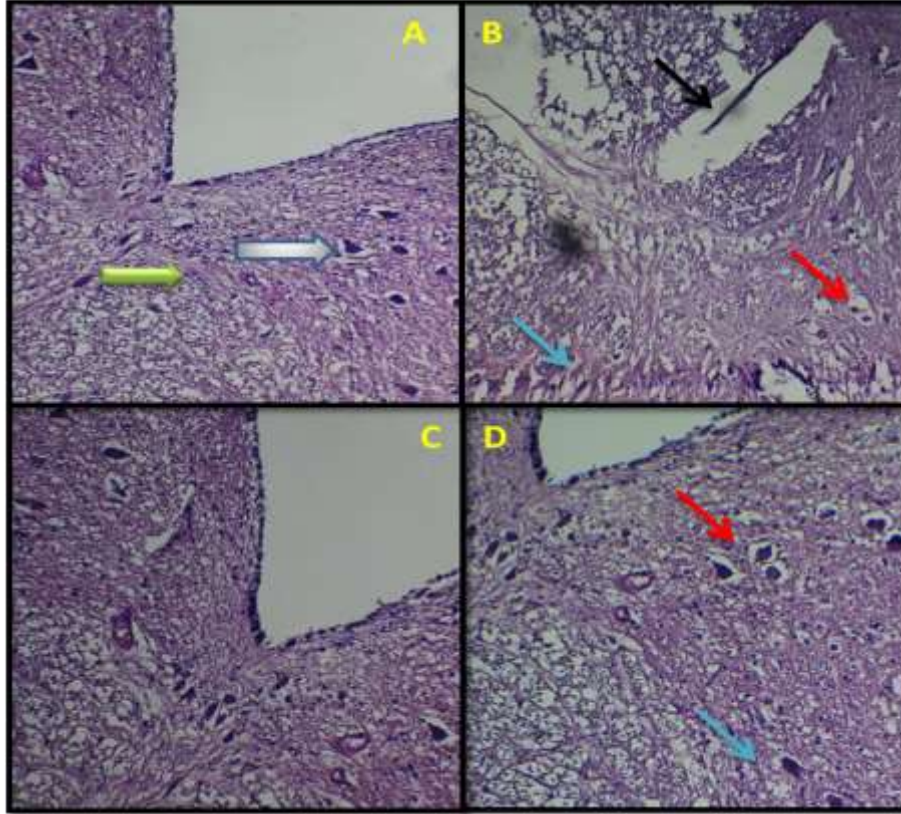
المدة	المجاميع	(G1) السيطرة	(G2) 3ملغم/كغم غلوتامات الصوديوم الاحادية	(G3) 60 ملغم/كغم مادة الكرامين	(G4) 3ملغم/كغم غلوتامات الصوديوم الاحادية + 60 ملغم/كغم مادة الكركمين	LSD
قبل المعاملة		0.025 ± 4.29 A a	0.040 ± 4.33 A a	0.033 ± 4.37 A a	0.035 ± 4.34 A a	0.93
بعد شهر ونصف		0.043 ± 4.32 A a	0.031 ± 6.72 B b	0.034 ± 4.34 A a	4.35 0.039 ± a	0.10
بعد ثلاثة اشهر		0.035 ± 4.33 A a	0.094 ± 8.98 C b	0.035 ± 4.33 A a	0.051 ± 4.49 B a	0.16
LSD		0.10	0.17	0.09	0.12	

المعدل ± الخطأ القياسي ، n = 15/ مجموعة . الحروف الصغيرة تدل على وجود فروق معنوية افقيا تحت مستوى احتمال P < 0.01 ، الحروف الكبيرة تدل على وجود فروق معنوية عموديا تحت مستوى احتمال P < 0.01


اظهرت نتائج الفحص النسجي ان التجريع الفموي ب MSG ولمدة ثلاثة اشهر ادى الى حدوث تغيرات تنكسيه واضحة ، اضافة الى ظهور الفجوات في نسيج الحبل الشوكي بعد المعاملة بصبغة H&E ، في حين يظهر من معاملة النسيج بصبغة السلفر Silver stain ظهور واضح للويحات البيتا املويد Aβ منتشرة في نسيج الحبل الشوكي مقارنة مع مجموعة السيطرة ، ان سبب ظهور لويحات Aβ قد يكون نتيجة زيادة تحفيز مستقبلات NMDA ، AMPA و mGluRs بفعل الكميات المتزايدة من الغلوتامات الناتجة من مادة MSG ، التي بدورها تحفز زيادة تدفق ايونات Ca⁺ الى داخل الخلايا العصبية مسببة خلل في توازن Ca⁺ الداخل خلوي ، كما انها تسبب زوال استقطاب المايتوكونديريا مؤديا الى زيادة توليد ROS (O₂^{·-} , H₂O₂ , OH) والتي بدورها تقلل من فعالية Cytochrome oxidase و تقلل انتاج طاقة ATP ، كذلك تسبب زيادة تنشيط مسارات تحلل وانشطار APP Pathway (Amyloidogenic and nonamyloidogenic) عن طريق تنشيط انزيمات α-secretase ، γ-secretases و β-secretase التي تؤثر على بروتين APP وتسبب توليد كميات متزايدة من Aβ [23][35] ، فيما اكدت دراسة اخرى ان Aβ تسبب زيادة فسفرة P-tau عن طريق تنشيط Extracellular signal regulated kinase 1/2(ERK1/2) ، Protein kinase (PKC) ، Fyn kinase ، Glycogen synthase kinase (GSK-3β) و cyclin-dependent kinases (CDK) ، وان تثبيط فسفرة P-tau ممكن ان تمنع تكوين Aβ وبالتالي تقليل تأثيرها على الجهاز العصبي [2] كما ان تلف الخلايا العصبية قد يكون نتيجة لتأثير ROS في زيادة عملية

اكسدة الدهون Lipid peroxidation لاغشية الخلايا العصبية وقدرتها على التفاعل مع الدهون غير المشبعة poly unsaturated fatty acids ، التي تؤدي الى تضرر الانسجة والاعضاء [36]. ودور ROS في تنشيط مسارات موت الخلية المبرمج من خلال تحرير بروتينات Cytochrome c و apoptosis inducing factor الذي ينتهي بموت الخلية العصبية [28].

اظهرت نتائج التقطيع النسجي لأنسجة الحيوانات المعاملة ب3 ملغم من MSG والمجرعة يوميا ب 60 ملغم / كغم من الكركمين انعدام ترسب لويحات $A\beta$ في نسيج الحبل الشوكي والمظهر الطبيعي للخلايا العصبية مقارنة مع مجموعة السيطرة ويرجع السبب في ذلك الى دور مادة الكركمين في منع تكوين لويحات $A\beta$ ، فقد اكدت العديد من الدراسات ان الكركمين يثبط انتاج لويحات $A\beta$ عن طريق تغيير مسار بروتين APP خلال المسارات الافرازية [45] ، كما وجد ان الكركمين يمتلك القدرة على موازنة الشكل غير الناضج من APP وتقليل الكمية الواصلة منه الى سطح الخلية والتخلص منه بعملية endocytosis [26] ، بالإضافة الى ذلك فقد اكدت دراسات عديدة فعالية الكركمين في تقليل السمية الناتجة من $A\beta$ [13] ، اذ يمتلك القدرة على تقليل الاجهاد التاكسدي والجذور الحرة الناتجة منه ، تقليل تدفق ايونات Ca^{+} وبالتالي الحماية من تحطم DNA الخلية والموت الخلوي [39]، فضلاً عن ذلك وجد ان الكركمين يمتلك القدرة على تصفية و ازالة لويحات $A\beta$ المتكونة في النسيج العصبي وبالتالي التخلص من تأثيرها الضار ، اذ يظهر الكركمين فعالية شديدة ضد لويحات البيتا املويد $A\beta$ حيث تتفاعل مجموعة الهيدروكسيل القطبية للكركمين المرتبطة بالحلقة الاورماتية مع الجيوب القطبية لبروتين $A\beta$ مما يجعله يعيق تكوين لويحات البيتا املويد [34] ، بالإضافة الى دور الكركمين في المحافظة على المظهر الطبيعي للانسجة ، وذلك نتيجة الخاصية المضادة للأكسدة التي يمتلكها الكركمين التي تمكنها من التقاط نسبة عالية من الجذور الحرة ، وقدرته على عبور BBB ، واكتساح الجذور الحرة نتيجة لوجود المجاميع الفينولية phenol و مجاميع methoxy مما ادى الى تقليل تأثيرها على الانسجة [13][18].



صورة (1) تبين مقطع نسيجي للحبل الشوكي لحيوان في مجموعة ذكور الارانب بصبغة الهيماتوكسلين والايوسين (H&E 100X) ، (A) تمثل مجموعة السيطرة اذ يلاحظ التركيب الطبيعي للحبل الشوكي اذ يلاحظ الخلايا العصبية \rightarrow الحركية \rightarrow والالياف العصبية ، (B) تمثل مجموعة ذكور الارانب التي جرعت فمويا ب 3 ملغم / كغم من MSG ولمدة ثلاثة اشهر، اذ يلاحظ حدوث تغيرات تنكسيه واضحة في نسيج الحبل الشوكي \rightarrow وانحلال الخلايا \rightarrow للعصبية \rightarrow ، اضافة الى ظهور فجوات في نسيج الحبل الشوكي ، في حين يوضح المقطع (C) تمثل مجموعة ذكور الارانب التي جرعت فمويا ب 60 ملغم/كغم من الكركمين ولمدة ثلاثة اشهر حيث يلاحظ التركيب الطبيعي لنسيج الحبل الشوكي ، المقطع (D) تمثل مجموعة ذكور الارانب التي جرعت فمويا ب 3 ملغم / كغم من MSG مع التجريح الفموي ب 60ملغم/كغم من الكركمين لمدة ثلاثة اشهر و يلاحظ فيها اذ يلاحظ ظهور بعض الفجوات في نسيج الحبل \rightarrow الشوكي \rightarrow و انحلال بعض الخلايا العصبية .



صورة (2) تبين مقطع نسيجي للحبل الشوكي لحيوان في مجموعة ذكور الارانب معاملة بصبغة السلفر (Silver stain 100X) ، (A) مجموعة السيطرة يلاحظ فيها انعدام ظهور لويحات البيتا امليويد $A\beta$ ، (B) تمثل مجموعة ذكور الارانب التي جرعت فمويا ب 3 ملغم / كغم من MSG ولمدة ثلاثة اشهر ، اذ يلاحظ ظهور لويحات البيتا امليويد $A\beta$ منتشرة على القرنين الخلفيين للحبل الشوكي \rightarrow (C) تمثل مجموعة ذكور الارانب التي جرعت فمويا ب 60 ملغم / كغم من الكركمين ولمدة ثلاثة اشهر حيث يلاحظ انعدام ظهور لويحات البيتا امليويد $A\beta$ في نسيج الحبل الشوكي ، المقطع (D) تمثل مجموعة ذكور الارانب التي جرعت فمويا ب 3 ملغم / كغم من MSG ولمدة اضافة الى التجريع الفموي ب 60 ملغم / كغم من الكركمين لمدة ثلاثة اشهر و يلاحظ ايضا انعدام ظهور لويحات البيتا امليويد $A\beta$ في نسيج الحبل الشوكي.

المصادر

- 1- Abdou, S. E. ; Taha, N.M. ; Mandour, A. A. ; Lebda, M.A. ; El Hofi , H.R .& El-Morshedy, A.M. (2015) . Antifibrotic Effect of Curcumin on Thioacetamide Induced Liver Fibrosis . Alex. J.Vet.Sci. , 45(1) : 43-50.
- 2- Alvarez, G.; Munoz-Montano, J. R. ; Satrustegui, J. ; Avila, J. ; Bogónez, E. & Dí-az-Nido, J. (2002). Regulation of tau phosphorylation and protection against β -amyloid-induced neuro degeneration by lithium. Possible implications for Alzheimer's disease. Bipolar. Disord. ,4:153-65.
- 3- Ammon, H. P. & Wahl, M. A. (1991) .Pharmacology of Curcuma longa. *Planta Med* ., 57(1):1-7.
- 4- Ashaolu, J.O. ; Ukwenya, V.O. & Okonoboh, A.B. (2011) . Effect of monosodium glutamate on hematological parameters in Wistar rats . *Int. J. Med. Med. Sci.*, 3(6):219-222.
- 5- Ateya, R. H.; Taha, N.M.; Mandour, A.; da M.L. & El- Morshedy, A.M. (2016). Effect of Monosodium Glutamate and Sodium Nitrite on Some Biochemical Parameters in Japanese Quails . Alex. J Vet. Sci. , 48 (1): 107-114.

- 6- Basco, D.; Plastino, M.; Spanò, A. ; Ermio, C. & Fava, A. (2011). Glucose Metabolism and Insulin Action in Alzheimer's Disease Pathogenesis . *Neuroscience* , 6(8):437-458.
- 7- Butterfield & Lauderback (2002).lipid peroxidation and protein oxidation in Alzheimer's disease brain :potential causes and sequences involving amyloid –beta peptide associated free radicals oxidative stress . *Free Radic . Biol . Med .* , 32(1):1050-1060.
- 8- Cooper, J. L. & Jeitner, T. M. (2016) . Central Role of Glutamate Metabolism in the Maintenance of Nitrogen Homeostasis in Normal and Hyperammonic Brain . *Biomolecules* , 6(16) : 1-33 .
- 9- Dhianawaty, D.; Martiana, A. & Surialaga, S. (2014). Effect of curcuma longa l. rhizome decoct on glucose absorption level in intestine of male rat of wistar strain. *Int. J. Pharm. Pharm. Sci.* , 6(4):1-4.
- 10- El-Wakf, A. M.; Elhabiby, E. M. ; El-kholy, W. M. & El-Ghany, E. A. (2011). Use of Tumeric and Curcumin to Alleviate Adverse Reproductive Outcomes of Water Nitrate Pollution in Male Rats . *Nat. Sci.* , 9(7):229-239.
- 11- Elyazji, N.; Abdel –Aziz , I. ; Shahwa, O. & Lubbad, A . (2015) . Effects of Monosodium Glutamate on Some Biochemical and Hematological Parameters in Adult Rabbits and Potential Protective Effect of Soybean Oil . *J. Biol. Chem. Research.*, 32 (1): 131 -141.
- 12- Farombi, E. O.; Shrotriya, S.; Na, H. ; Kim, S. & Surh, Y. (2008). Curcumin attenuates dimethylnitrosamine-induced liver injury in rats through Nrf2-mediated induction of heme oxygenase-1 . *Food Chem. Toxicol.* , 46 (1) 1279–1287.
- 13- Goozee, K. G.; Shah, T. M .; Sohrabi, H. R.; Rainey-Smith, S. R.; Brown, B. ; Verdile, G. & Martins, R. N. (2016). Examining the potential clinical value of curcumin in the prevention and diagnosis of Alzheimer's disease. *Br. J. Nutr.*, 115 : 449–465.
- 14- Hashish, E. A. & Elgaml, S. A. (2016). Hepatoprotective and Nephroprotective Effect of Curcumin Against Copper Toxicity in Rats . *Indian J. Clin. Biochem .* , 31(3): 270–277.
- 15- He, Y.; Yue, Y.; Zheng, X .; Zhang, K .; Chen, S. & Du, Z . (2015). Curcumin, Inflammation, and Chronic Diseases: How Are They Linked? . *Molecules* , 20(1): 9183-9213.
- 16- Huang, W. ; Chiu, W. & Chuang, H. (2015). Effect of Curcumin Supplementation on Physiological Fatigue and Physical Performance in Mice . *Nutrients* , 7: 905-921.
- 17- Husarova, V. & Ostatnikova . (2013) . Monosodium glutamate toxic effects and there implications for human intake . *JMED Res .* , 2:1-12.
- 18- Kapoor, S. & Priyadarsini, K. I. (2001). Protection of radiation-induced protein damage by curcumin. *Biophys. Chemist.* , 92 (2): 119–126.

- 19- Khedr, N. F. & Khedr, E. G. (2014) . Antioxidant and Anti-inflammatory Effects of Curcumin on CCl₄ – induced Liver Fibrosis in Rats . Am. J. Biomed. Sci. , 6(3), 191-200.
- 20- Kierszenbaum , A. L. (2016). Histology and cell biology An introduction to pathology . fourth Edition.
- 21- Kim, S. H. ; Vlkolinsky, R. ; Cairns, N. ; Fountoulakis, M. ; Lubec, G. (2001) The reduction of NADH ubiquinone oxidoreductase 24- and 75-kDa subunits in brains of patients with Down syndrome and Alzheimer's disease. Life Sci. , 68:2741–2750.
- 22- Kohli, K. ; Ali, J. ; Ansari, M. J. & Raheman, Z. (2005). Curcumin: A natural antiinflammatory agent . *Indian J Pharmacol.* , 37(3): 141-147.
- 23- Kumar, A. & Singh, A . (2015) . A review on mitochondrial restorative mechanism of antioxidants in Alzheimer's disease and other neurological conditions . *Front. Pharmacol.* , 6(206):1-13.
- 24- Lestari, M. L. & Indrayanto, G . (2014) . Curcumin . *Profiles Drug Subst. Excip. Relat. Methodol.*, 39: 113–204.
- 25- Lim, C. B. ; Soares, G. S. ; Vitor, S. M. ; Castellano, B. ; da Costa A.B. & Guedes, R. C. (2013). Neonatal treatment with monosodium glutamate lastingly facilitates spreading depression in the rat cortex . *Life Sci.*, 93:388-392 .
- 26- Liu, H. ; Li, Z. ; Qiu, D. ; Gu, Q. ; Lei, Q. & Mao, L. (2010) .The inhibitory effects of different curcuminoids on β -amyloid protein, β -amyloid precursor protein and β -site amyloid precursor protein cleaving enzyme 1 in swAPP HEK293 cells. *Neurosci . Lett.* , 485: 83–88.
- 27- Mirra, S. S . ; Hart, M. N. & Terry, R. D. (1993). Making the Diagnosis of Alzheimer's Disease . *Arch Pathol Lab Med.* ,117:132-144.
- 28- Niizuma, K. ; Yoshioka, H. ; Chen, H. ; Kim, G. S. ; Jung, J. E. ; Katsu, M. ; Okami, N. & Chan, P.H. (2010). Mitochondrial and apoptotic neuronal death signaling pathways in cerebral ischemia. *Biochim. Biophys. Acta.* , 1802: 92-99.
- 29- Okediran, B. S. ; Olurotimi, A. E. ; Rahman, S. A. ; Michael, O. G. & Olukunle, J. O. (2015). Alterations in the lipid profile and liver enzymes of rats treated with monosodium glutamate . *Sokoto J. Vet. Sci.* , 12(3).42-46.
- 30- Oladipo, I. C. ; Adebayo, E. A. & Kuye, O. M.(2015) . Effects of Monosodium Glutamate in Ovaries of Female Sprague-Dawley Rats . *Int. J. Curr. Microbiol. App. Sci.* , 4(5):737-745.
- 31- Parsaeyan, N. (2015) . Effect of Curcumin Supplementation on Fructosamine Level, Blood Lipids, Lipid Peroxidation and Hepatic Enzymes in Type 2 Diabetics . *Iranian J. Diabetes Obes.* , 7(1): 55-61.
- 32- Presnell, J.K. & Schreibman, M.P. (1997).Humason's animal tissue techniques, 5thedn., John Hopkins Univ. Press, Balfimore, 546.

- 33- Ramana, K. V. & Srivastava, S. K. (2010). Aldose reductase, a novel therapeutic target for inflammatory pathologies. *Int. J. Biochem. Cell Biol.*, 42: 17–20.
- 34- Reinke, A.A. & Gestwicki, J.E. (2007) Structure-Activity Relationships of Amyloid Beta-Aggregation Inhibitors Based on Curcumin: Influence of Linker Length and Flexibility. *Chem. Biol. Drug. Des.* , 70, 206-215.
- 35- Revett, T.J. ; Baker, G. B. ; Jhamandas, J. ; & Kar, S. (2013). Glutamate system, amyloid β peptides and tau protein: functional interrelationships and relevance to Alzheimer disease pathology . *Psychiatry Neurosci.* ,38(1):6-23 .
- 36- Sadigh-Eteghad, S. ; Sabermarouf, B. ; Majdi, A. ; Talebi, M. ; Farhoudi, M. ; Mahmoudi, J. (2015). Amyloid-beta: a crucial factor in Alzheimer's disease. *Med. Princ. Pract.* , 24:1–10.
- 37- Schonberger, S. J. ; Edgar, P. F. ; Kydd, R. ; Faull, R. L. & Cooper, G. J. (2001). Proteomic analysis of the brain in Alzheimer's disease:molecular phenotype of a complex disease process. *Proteomics* ,1:1519–1528.
- 38- Schultze, S. M. ; Hemmings, B. A. ; Niessen, M. & Tschopp, O. (2012) . PI3K/AKT, MAPK and AMPK signalling: protein kinases in glucose homeostasis . *Expert Rev. Mol. Med.* , 14(1): 1-12.
- 39- Shimmyo, Y. ; Kihara, T. ; Akaike, A. ; Niidome, T. & Sugimoto, H. (2008). Epigallocatechin-3-gallate and curcumin suppress amyloid beta-induced beta-site APP cleaving enzyme-1 upregulation. *Neuroreport.* , 19:1329–1333.
- 40- Singh, K. & Ahluwalia, P. (2003). Studies on the effect of monosodium glutamate (MSG) administration on some antioxidant enzymes in the artresial tissue of adult male mice. *J. Nutr. Sci. Vitaminol.* , (Tokyo) 49: 145-148.
- 41- Singh, S. ; Mondal, P. & Trigun S. K. (2014). Acute Liver Failure in Rats Activates Glutamine-Glutamate Cycle but Declines Antioxidant Enzymes to Induce Oxidative Stress in Cerebral Cortex andCerebellum . *PLOS ONE* , 9(4):1-9.
- 42- Siviero, A. ; Gallo, E. ; Maggini, V. ; Gori, L. ; Mugelli, A. ; Firenzuoli, F. & Vannacci, A. (2015). Curcumin, a golden spice with a low bioavailability . *J Herbal Med.* , 14 :1-15.
- 43- Spss .(1999). Statistical packages social sciences , Verion 10 .USA.
- 44- Vaquero, J. & Butterworth, R. F. (2006). The brain glutamate system in liver failure . *J. Neurochem.* , 98: 661–669.
- 45- Zhang, C. ; Browne, A. ; Child, D. & Tanzi, R. E. (2010). Curcumin decreases amyloid-beta peptide levels by attenuating the maturation of amyloid-beta precursor protein. *J. Biol. Chem.* ,285:28472–28480.